Aus der Universitäts-Frauenklinik zu Berlin
Direktor: Geheimrat Prof. Dr. Stoeckel

Großes pendelndes Fibrom der linken großen Labie

INAUGURAL-DISSERTATION

zur Erlangung der Medizinischen Doktorwurde an der
Friedrich-Wilhelms-Universität
zu Berlin

vorgelegt von

HERMANN GULDE

aus Ofterdingen

TAG DER PROMOTION: 12. NOV. 1940

Druck: Graphische Kunstanstalt Arnold Weylandt K. G , Berlin

M 294

Gedruckt mit Genehmigung

der

Medizinischen Fakultät der Universität Berlin

Dekan: Prof. Kreuz

Referent:

Korreferent: Prof. Stoeckel

Großes pendelndes Fibrom der linken großen Labie.

An desmoiden gutartigen Neubildungen der Vulva kennen wir das Fibrom, das Fibrolipom, das Fibromyom, das Lipom, Narbenkeloid und außerdem noch das äußerst seltene Neurofibrom. Das Enchondrom läßt sich in der Literatur mit Sicherheit kein einziges Mal nachweisen. Selten sind jedoch diese Geschwülste alle. Das relativ häufigste Vorkommen zeigt das Fibrom. Das Fibrolipom und Fibromyom oder Myofibrom, je nachdem der Anteil der einen oder anderen Gewebsart überwiegt, sind in der Häufigkeit des Vorkommens die nächstfolgenden.

Die Fibrome der Vulva sind gewöhnlich mehr oder weniger große Tumoren von derber elastischer Konsistenz in eine bindegewebliche Kapsel gehüllt. Sie können jedoch auch weich, ödematös durchtränkt sein, manchmal mit Hämatomen oder lymphangiektatischen Erweiterungen durchsetzt. Ihre Form ist fast immer rund oder oval. In seltenen Fällen findet man auch gelappte oder diffus gewachsene Formen, die sich multipel entwickelt haben. Sie gehören jedoch zu den Seltenheiten (Merkel, Hofmeier).

Fast immer ist die Haut der Fibrome glatt und prall gespannt, die Oberfläche fühlt sich kontinuierlich an. Durch sekundäre Veränderungen kann sie jedoch auch andere Form und Konsistenz aufweisen. Bei starkem Gefäßreichtum der Geschwulst können oberflächlich Venen hervortreten, oder durch narbige Verheilung von Verletzungen und Ulcerationen kann sie verdickt sein, ebenso durch elephantiastische Wucherungen. Eine teilweise Erweichung der Oberfläche kann ebenfalls auftreten, sei es durch ödematöse Durchtränkung oder durch Ulcerationen. — Hofmeier hat einen

solchen Fall beschrieben, der durch diese sekundären Veränderungen, Geschwürsbildungen und Infiltrationen eine bösartige Geschwulst vortäuschte. Bei Tumoren, die eine gewisse Größe erreicht haben, zeigen sich die auseinandergezogenen Haarscheiden als punktförmige, dunkle Vertiefungen. Dies gilt allerdings erst bei Geschwülsten über hühnereigroß.

Die Variationen der Größe der Vulvafibrome reichen von kleinsten warzenförmigen Gebilden bis zur Riesengeschwulst. Im allgemeinen kann man sagen, daß sie die Fibrome am übrigen Körper an Größe übertreffen. Nach Beobachtungen, die von verschiedenen Seiten gemacht wurden, sollen die Fibrome, die vom ligamentum rotundum ausgehen, die Riesengeschwülste hervorbringen. In der Literatur findet sich jede Größe beschrieben. Kleine bis mittelgroße Tumoren finden wir bei vielen Autoren (Schütze, Mc Clintock, Oreillard; apfelsinengroß). v. Scanzoni, v. Tischendorf, Weber, Penrose, Fromme beschreiben mannsfaustgroße Fibrome. Fürst, Morestin, Esser, Mond, Gironcoli berichten von kindskopfgroßen Fibromen. Mannskopfgroß waren sie in den Fällen von Holzmann, Geldner, Amourel und Cielewicz. 1877 wird von Acrel ein Fall beschrieben; eine 27jährige Frau hatte an der rechten großen Labie ein 11 Pfund schweres Fibrom, am rechten Gesäß ein solches von 15 Pfund. Cielewicz sah ein Fibrom von 6 Pfund Gewicht mit einem größten Umfang von 59 cm. Den größten Tumor der Vulva, vielleicht die größte überhaupt beschriebene Geschwulst, zeigt Buckner (1843): bei einer 25jährigen Frau wurde im rechten Unterbauch eine große weiche Geschwulst getastet. Nach 4 Jahren zeigte sich in der rechten großen Labie ein weich elastischer Tumor, der ins Becken zurückgedrängt werden konnte. Beide Geschwülste wurden mehrfach punktiert, Flüssigkeit konnte nie gewonnen werden. Die Geschwülste nahmen stetig an Größe zu, die Beschwerden wurden so erheblich, daß das Liegen lange nur auf Knien und Händen möglich war. Der Bauchtumor reichte über die Oberschenkel bis an die Knie herab. Trotzdem wurde die Patientin schwanger und von einem toten Kind entbunden. Mit 37 Jahren starb die Frau, und der Tumor, der inzwischen dem

Damm, der Vulva, dem Becken und der Bauchhöhle angehörte, wurde auf 250 Pfund geschätzt.

In der Literatur der letzten Jahre sind nur wenige Fälle von Vulvafibromen veröffentlicht. 1934 wurde von Menini ein Fall beschrieben. Es handelte sich um einen birnengroßen, schnell wachsenden gestielten Tumor der rechten großen Schamlippe. Diese Größe hatte er innerhalb weniger Monate erreicht. Histologisch stellte er sich nach der Abtragung als Fibrom heraus, wobei in der bindegeweblichen Substanz Muskelgewebe ganz vereinzelt zu sehen war. Lehmann beschreibt 1930 eine über mannskopfgroße Geschwulst der rechten großen Schamlippe, die gut gestielt war. Zusammenhang mit den Bauchorganen erscheint dem Verfasser unwahrscheinlich. Anamnestisch ist der Tumor im Laufe von 20 Jahren langsam wachsend entstanden. Histologische Diagnose konnte nicht gestellt werden, da Patientin eine Operation ablehnte. Es ist jedoch mit großer Wahrscheinlichkeit ein Fibrom anzunehmen. Barbanti-Silva teilt einen Fall von reinem gestielten Fibrom der rechten großen Labie mit, das seiner Ansicht nach aus dem extrapelvinen Teil des ligamentum rotundum hervorging. Luque beschreibt einen taubeneigroßen Tumor der großen Labie, polypös, mit langem Stiel, der histologisch ein Fibrom mit Einlagerungen von Muskelgewebe darstellt. 1936 berichtet Scherback von einem 670 g schweren, aus zahlreichen Knollen zusammengesetzten reinen Fibrom, das an einem fingerdicken Stiel hing und mehrere hämangio- und lymphangiektatische Erweiterungen aufwies. Vodehnal (1936) führt einen Fall an: 1700 g schweres pendelndes Fibrom, das bis zu den Knien reichte und operativ entfernt wurde. Hayami berichtete 1937 von einem kleinapfelgroßen, gestielten Fibrom der rechten großen Labie bei einem 19jährigen Mädchen. Die Geschwulst war 1 Jahr früher noch bohnengroß.

Der Entstehungsort ist für die kleinen Tumoren der Vulva gewöhnlich auch ihr Sitz. Mit zunehmender Größe und Schwere jedoch beginnen sie sich fortschreitend zu stielen. Alle größeren Geschwülste der Vulva sehen wir so gestielt, weshalb sie das Beiwort pendulans erhalten haben. Sie hängen zwischen

den Oberschenkeln herunter und ermöglichen im Stehen und Gehen, besonders aber im Liegen nur sehr schwer eine Adduktion der Oberschenkel. Sie können am Stiel pendelnd bis zu den Unterschenkeln herabhängen. Mauclaire und Perevaloff haben derartige Fälle beschrieben. Das von letzterem beobachtete Fibrom wog 31 Pfund. Morestin, Holzmann und Albert sahen gestielte Fibrome, die bis zu den Knien reichten. Die Länge und Dicke des Stiels kann dabei ganz erheblich sein. Kehrer sah einen Stiel von 10 cm Länge und 4 cm Durchmesser. Calmann, Schumann und Esser beschrieben Stiele, die eine Länge von 10 cm und die Dicke eines kleinen Fingers hatten. Holzmann teilt noch einen Fall mit, wo der Stiel 17 cm lang und dabei 13 cm im Durchmesser besaß. Eine Länge von 18 cm beobachteten Schütze, Fürst und Gilette, die Dicke betrug jeweils die eines Fingers. Nicht selten lassen sich im Stiel Venen und pulsierende Arterien tasten. Endlich teilt Baer noch einen Fall mit, wo ein von der kleinen Labie ausgehendes Fibrom sogar mehrere sehr dünne Stiele aufwies.

Den Ursprung der Vulvafibrome findet man in der überwiegenden Mehrzahl der Fälle in einer der großen Schamlippen. Auch unser nachher zu beschreibender eigener Fall zeigt ein auf der linken großen Labie entstandenes Fibrom. Doch sind auch eine ganze Reihe von Fällen veröffentlicht, die als Ausgangspunkt nicht die großen Schamlippen hatten. Bovée (1903), Dreyfuß (1903), Legneu und Morel (1905) und noch einige andere Autoren haben Fibrome beschrieben, die von einer kleinen Schamlippe ausgingen. Diese stehen wohl an Häufigkeit des Vorkommens an zweiter Stelle. Ottow hat zwei Fälle veröffentlicht, in denen er das Praeputium clitoridis als Ausgang der Fibrome fand. Die Clitoris selbst fanden Glantenay, Lardennoir, Bournier und Attwenger in je einem Fall als Mutterboden. Spencer beschreibt ein auf dem Hymen entstandenes Fibrom. Andere Autoren (Churchill, Condamin, Thomas) beschreiben Fibrome, deren Sitz am Scheidenvorhof war, oder zwischen Clitoris und Orificium externum der Harnröhre. Ein im Scheidenausgang liegendes, die Harnröhre nach hinten verdrängendes Fibrom hat Fullerton beschrieben. Lala, Piering und Fromme glaubten in je einem Fall, das Gewebe der Bartholinischen Drüsen

als Ausgang annehmen zu können, was jedoch angezweifelt wird. Das ligamentum rotundum, das sich in seinem extrapelvinen Teil im Mons pubis und den großen Schamlippen aufsplittert, kann in manchen Fällen als Ursprung für Fibrome mit Muskelgewebe angesehen werden. Glatte Muskelfasern wurden wiederholt bei histologischer Untersuchung der abgetragenen Geschwulst gefunden, die mit Sicherheit auf das ligamentum rotundum, zumindest als mitwirkend bei der Entstehung, hinwiesen. Kehrer glaubt annehmen zu müssen, daß es sich dabei um Fibroadenome mit Urnieren- oder Endometriumbestandteilen gehandelt habe. Er stützt sich dabei auf Fälle von Aschoff (1899) und v. Recklinghausen (1899).

Außer diesen eben besprochenen Fibromen, die alle ihren Ausgang direkt von der Vulva nahmen, können im Gebiet der Vulva auch noch anderwärts entstandene Fibrome auftreten. Sie entstehen primär im Becken und drängen, dem geringsten Widerstand folgend, nach der Vulva hin und dem Damm zu nach außen. Sie können von der Fascia pelvis, vom Septum vesico-urethro oder recto-vaginale, oder auch vom Periost der Beckenknochen stammen. Fälle dieser Art haben Kiwisch, Schwarz und Kleinwächter beschrieben. Zu ihnen gehört aller Wahrscheinlichkeit nach auch der schon vorhin beschriebene Riesentumor von Buckner. Diese im Becken entstandenen Fibrome nehmen gegenüber den ersteren sowohl diagnostisch als auch therapeutisch eine Sonderstellung ein, wovon später noch die Rede sein wird. Leonhard (1917) hat gerade diese Fälle gesammelt. Einige sollen hier erwähnt werden. Flemming (1854) berichtet von einem Fibrom der rechten großen Schamlippe, das von der Gegend der rechten Ligamenta sacro-ischiadica ausging. Kaan beobachtete ein faustgroßes Fibrom des linken großen Labiums, ausgehend vom subperitonealen Bindegewebe. Simpson (1905) beschrieb einen über ein Pfund schweren Tumor einer großen Schamlippe, der sich als Fibrom herausstellte und seinen Ursprung in den Ligamenta ischio-sacralia und dem Steißbein hatte.

Die Eigenschaft, recht langsam zu wachsen, haben die Fibrome der Vulva mit denen anderer Körpergegenden gemeinsam. Ge-

wöhnlich wird ein über Jahre gehendes langsames Zunehmen beobachtet. Einzelne Fälle sind beschrieben, wo eine relativ schnelle Wachstumszunahme erfolgte. Barry, Legneu, Morel, Newman haben ein rasches Wachstum während der Schwangerschaft gesehen. In einem Fall, der von Tarnier beschrieben wurde, ging die Geschwulst nach der Geburt wieder auf die frühere Größe zurück. Im allgemeinen werden Zeiträume von 4—10 Jahren beobachtet, um ein Fibrom zu erheblicher Größe kommen zu lassen. Doch sind auch Fälle bekannt, die ein stetes Wachstum über eine Dauer von 25 und 30 Jahre zeigten. Baer berichtet von einer 58jährigen Frau, die 31 Jahre früher den Beginn ihrer Geschwulst bemerkt hatte. Amourel (1883) sah ein mannskopfgroßes Fibrom bei einer 33jährigen Frau, die schon bei der Geburt eine kleine Geschwulst der linken großen Labie gehabt hatte.

Ein rasches Größerwerden kann noch bei Ödembildung vorkommen, doch kann dies nicht im Sinne eines Wachstums gedeutet werden, vielmehr handelt es sich dabei um eine sekundäre Veränderung. Entstehen kann das Ödem durch Stauung infolge Stieldrehung oder auf entzündlicher Grundlage. Bisweilen kann es auch während einer Schwangerschaft dazu kommen. Auch Blutungen der Geschwulst sieht man nicht selten im Verlauf einer Gravidität. Sie finden ihren Grund in der reichen Blutversorgung, die die Becken- und Geschlechtsorgane in der Schwangerschaft erfahren.

Das Fibrom kann schleimig entarten, was wir dann als Fibroma myxomatodes bezeichnen. Als Folge einer Stockung der arteriellen Blutzufuhr kann es zur Gangrän kommen. Pozzi hat einen derartigen Fall beobachtet. Nicht selten kommt es zu geschwüriger Veränderung der Oberfläche eines Fibroms. Handelt es sich dabei nicht um Folgen mangelhafter Ernährung, so sind die Geschwüre durch dauerndes Reiben und Klemmen hervorgerufen, also Decubitalgeschwüre. Sie neigen leicht zur Infektion. Ottow, Marfan und Schütze haben solche Fälle beschrieben. Esser sah die Vereiterung eines Fibroms. Leonard berichtet von drei verkalkten Fibromen der großen Labien. Mitunter beobachtet man auch sehr

gefäßreiche, weiche, kavernöse teleangiektatische Fibrome. Eine Sonderstellung unter den sekundären Veränderungen von Fibromen nimmt ein von Maly (1905) beschriebener Fall ein. Er berichtet von einem Neoplasma der Vulva, das sich nach der Entfernung histologisch als sarkomatös entartetes Fibromyom des Ligamentum rotundum herausstellte. Noch einen Fall von maligner Entartung eines Vulvafibroms fand ich beschrieben. Nelson berichtet 1933 von einem Fibrom, das sich beim 5. Recidiv mit Sicherheit als sarkomatös entartet diagnostizieren ließ.

Die Histologie der Vulvafibrome ist dieselbe wie die der Fibrome am übrigen Körper. Auch hier treten die beiden Hauptformen des Fibroms auf: 1. Das zellarme, derb-, dicht- und straffaserige Fibroma durum, dessen extremster Typus das Dermoid darstellt. 2. Das Fibroma molle mit lockerem bis maschigem Grundgewebe und vielen Zellen, teils fixen, teils wandernden. Weist das Fibrom besonders viele und gut ausgebildete Gefäße auf, spricht man von einem Fibroma teleangiectaticum oder lymphangiectaticum. Zystische Formen können entstehen einerseits durch Erweichung bei Ernährungsstörungen oder Ektasie von Lymphräumen. Das harte Fibrom ist gewöhnlich eine recht derbe, abgekapselte, meist weißlich glänzende Geschwulst. Im Schnitt sieht man Bindegewebefasern, die nach allen Dimensionen durcheinander laufen, mit ganz wenig Zellen. Das Fibroma molle nimmt seinen Ausgang von subserösen Bindegeweben und dem Gewebe der Schleimhäute und Nerven. Recht oft sieht man im mikroskopischen Bild vereinzelte Fett- oder Muskelzellen, ohne daß man bei der verschwindenden Anzahl dann von einem Fibromyom oder Fibrolipom sprechen muß. Erst, wenn die Muskelzellen blastomartig wuchern oder Fett in Substanz auftritt, besteht dazu ein Recht.

Die Beschwerden bei Fibromen der Vulva sind im allgemeinen rein mechanischer Natur, abgesehen von gelegentlichem Jucken. Die mechanischen Beschwerden können allerdings ganz erheblich sein. Je nach Sitz und Größe sind sie recht verschiedener Art. Fibrome, die nahe am Harnröhrenausgang sitzen, können eine

Verengung oder gar einen Verschluß herbeiführen. Fullerton, Attwenger und Kirchhoff haben solche Fälle gesehen. Ganz erhebliche Störungen des Ganges können durch langgestielte größere Tumoren auftreten. Sie ziehen, reiben und zerren und bereiten dadurch den Frauen erhebliche Schmerzen. Sehr große Geschwülste verhindern sogar ein normales Sitzen. Es sind Tumoren beobachtet worden, die ihre Trägerinnen zwangen, auf zwei Stühlen zu sitzen, um das Fibrom dazwischen herabhängen zu lassen. Tumoren, die ein solches Ausmaß erreicht haben, werden von ihren Trägerinnen beim Gehen gewöhnlich mittels einer Binde am Leib befestigt. Bei nicht oder nur kurz gestielten Tumoren kann der Eingang der Vagina weitgehend verlegt sein. Daß dabei die Kohabitation erheblich gestört oder zur Unmöglichkeit wird, ist selbstverständlich.

Diagnostische Schwierigkeiten bereitet das Fibrom der Vulva im allgemeinen nicht. Wichtig ist, sich stets eine genaue Vorgeschichte geben zu lassen. Man sucht zu erfahren, wo die Geschwulst zuerst beobachtet wurde und über welche Dauer sie zur derzeitigen Größe herangewachsen ist. Leonard gibt ein diagnostisches Hilfsmittel an. Er hat beobachtet, daß bei leichtem Quetschen des Fibroms ein Gefühl des Unbehagens ohne ausdrücklichen Schmerz uaftritt. Verwechslungen mit anderen Tumoren sind möglich. Grzankowski berichtet von einem Fall, wobei sich eine als Fibrom diagnostizierte Geschwulst hinterher als Lipom herausstellte. Doch dürfte die Unterscheidung gerade gegenüber dem Lipom im allgemeinen nicht schwer fallen. Denn das Lipom zeichnet sich durch außerordentliche Weichheit und große Verschieblichkeit aus und ist in der Regel mehr oder weniger gelappt. Die Kapsel ist äußerst dünn und läßt sich samt Inhalt unter der Haut leicht verschieben. Im übrigen ist eine Verwechslung praktisch belanglos. Eine Verwechslungsmöglichkeit bietet auch die Leistenlabialhernie, die sich jedoch bei Husten vergrößert oder auf Druck zurückschieben läßt. Ist sie eingeklemmt, deutet schon die Schmerzhaftigkeit darauf hin, daß ein Fibrom nicht vorliegt. Am ehesten noch entstehen Schwierigkeiten bei einem prall mit Netz gefüllten Bruchsack. Auch die Elephantiasis kann fibrom-ähnliche

Tumoren hervorbringen, doch ist ihr Wachstum mehr diffus und ihr Äußeres meist gelappt. Geringe Möglichkeiten eines diagnostischen Zweifels können dann noch syphilitische Condylome und prall gefüllte Zysten bieten. Auch alte Abscesse, die von der Bartholinischen Drüse ausgehen, gehören hierher. Küstner führt einen Fall an, bei dem sich ein als Fibrom diagnostizierter Tumor bei der mikroskopischen Untersuchung als Sarkom herausstellte. In der überwiegenden Mehrzahl der Fälle werden sich jedoch wesentlich diagnostische Schwierigkeiten beim Vulvafibrom nicht einstellen.

Die Therapie der Vulvafibrome muß stets operativ erfolgen, und zwar bedarf es immer der radikalen Entfernung. Einerseits wurde maligne Entartung beobachtet, andererseits liegt eine Verwechslung mit einer bösartigen Geschwulst doch im Bereich der Möglichkeit.

Die Abtragung erfolgt entweder in Lokalanaesthesie oder — wie unten beschrieben — in Eunarcon-Äthernarkose. Handelt es sich um ein gestieltes Fibrom, wird der Stiel am Grund umschnitten und ausgelöst. Sitzt das Fibrom der Vulva ohne Stiel direkt auf, kann es im allgemeinen nach Durchtrennung der Haut über seiner Kapsel leicht ausgeschält werden. Anschließend erfolgt Unterbindung stark blutender Gefäße. Eventuell werden einige versenkte Nähte durch das Wundbett gelegt, oder aber es wird die Haut sofort durch Naht vereinigt. Handelt es sich jedoch um die Entfernung tief liegender Fibrome, die ihren Ursprung im Becken haben, gestaltet sich die Operation wesentlich schwieriger. Es kann unter Umständen das Peritoneum eröffnet werden müssen, wobei auf eine exakte Schließung der Wunde besonders geachtet werden muß, um einer Bruchbildung vorzubeugen. Weitere Gefahrenmomente sind erweiterte Venen sowie Verletzungen der Harnröhre und Harnblase.

Eigener Fall.

An Fibrome mit geschwüriger und infizierter Oberfläche, wie sie Schütz, Marfan und Ottow beschrieben haben, erinnert ein Fall, der im Februar 1939 in der Universitäts-Frauenklinik Berlin, Artilleriestraße, beobachtet wurde und der hier geschildert werden soll:

44jährige verheiratete Frau. Drei Geburten mit normalem Wochenbett. Keine Fehlgeburt. Mittelgroß. Allgemeine Adipositas mäßigen Grades. Guter Kräftezustand. Patientin gibt an, früher nie ernstlich krank gewesen zu sein.

Herz: Grenzen etwas nach links verbreitert. A. T. 2 akzentuiert.

Lunge: o. B.

Abdomen weich. Fettreiche Bauchdecken. Anamnestisch gibt sie an: Vor 4 Jahren bemerkte sie das erste Mal eine kleine Warze in der linken großen Labie. Im Laufe der Zeit habe sie langsam an Größe zugenommen. Schmerzen seien dabei nie aufgetreten. Jucken habe sie nie verspürt. Vor ungefähr 4 Wochen sei die Geschwulst, die damals etwa apfelsinengroß war, schmerzhaft geworden und habe an Größe zugenommen. Farbe und Aussehen habe sich vorerst nicht geändert. Am 15. 2. 39 habe sie ein Schüttelfrost befallen.

Am 16. 2. 39 habe sie an der Geschwulst mehrere kleine Geschwüre entdeckt, die einen gelblichen Belag zeigten . In den nächsten 2 Tagen haben die Geschwüre an Größe zugenommen. Die ganze Geschwulst sei recht schmerzhaft geworden, sie habe ihre Farbe von weißlich-grau nach blaurot gewechselt. Temperaturen haben keine bestanden.

Am 19. 2. 39 erfolgt Aufnahme in die Universitäts-Frauenklinik Berlin, Artilleriestraße. Folgender Genitalbefund wurde erhoben:

Vulva: In der linken großen Labie hängt an einem zirka zwei Finger dicken Stiel von 10 cm Länge eine mannsfaustgroße blaurote Geschwulst, die an der Oberfläche multiple Geschwüre aufweist. Der Grund der Ulcerationen ist gelblich-schmierig belegt. Die Umgebung ist mäßig entzündlich, gerötet und infiltriert. Der Tumor fühlt sich im ganzen derb und fest an. Auf Druck wird mäßiger Schmerz angegeben. Gefäße sind im Stiel nicht zu tasten.

Vulva sonst o. B. Introitus weich. Descensus vag. ant. mit relativer Incontinenz. Portio spitz. Uterus klein. Adnexe frei.

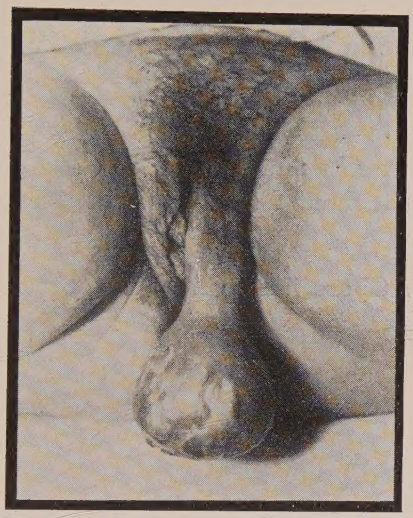

Vor der Abtragung.
Die Geschwürsbildungen sind deutlich zu sehen.

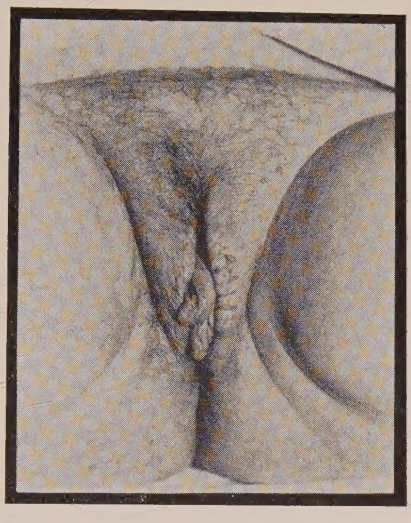

Nach Abtragung.

Plattenepithel mit Verhornung.
Gestaute Gefäße mit Flüssigkeitsaustritt in das Unterhautzell- und Bindegewebe. Die van Gieson-Färbung zeigt vorwiegend Bindegewebszellen.

Diagnose: Fibroma pendulans der linken großen Labie mit multiplen Ulcerationen.

21. 2. 39. Abtragung des Fibroms in Eunarcon-Äthernarkose. Der Stiel wird am Grund ovalär umschnitten und ausgelöst. Einige stark blutende Gefäße werden umstochen. Die Haut wird durch Nähte vereinigt.

25. 2. 39. Verbandswechsel. Die Operationswunde heilt primär.

Der histologische Befund ergibt ein Fibroma durum mit derber Kapsel. In mehreren Schnitten sieht man dichte, nach allen Richtungen durcheinander laufende Bindegewebsfasern. In einem Schnitt waren vereinzelte glatte Muskelfasern sichtbar, die auf einen Zusammenhang mit dem Ligamentum rotundum hinweisen. Ganz vereinzelt waren nach Sudanfärbung auch einige Fettzellen sichtbar. Schnitte durch einen Geschwürsrand zeigten stark entzündliche Infiltrationen.

Literaturverzeichnis:

Aschoff: Pathologische Anatomie.

Barbanti-Silva: Arch. Ostetr. 1937, S. 294—302.

Borst: Lehre von den Geschwülsten.

Fischer: Zentralbl. f. Gynäk. 1920. S. 160.

Hayami: Iconogr. dermat. (Kyoto) 1930.

Henke-Lubarsch: Handbuch der spez. pathol. Anatomie.

Halban-Seitz: Biologie und Pathologie des Weibes.

Losada: Semana med. 1936. S. 1375—77.

Menini: Rassegn. ostetr. 1933. 42, S. 152—156.

Nelson: Americ. Jour. obstetr. 1933, 25. S. 594—97.

Orru: Clin. ostetr. 32. S. 494—498, 1930.

Ottow: Zentralbl. f. Gynäk. 1918, S. 711.

Pieniezny: Über die desm. Geschwüre d. Vulva. Diss. 1933.

Ribbert-Hamperl: Lehrbuch d. allgem. Pathol. u. path. Anatomie.

Seiler: Diss. 1929 München.

Stoeckel: Lehrbuch der Gynäkologie.

Todoroff: Diss. 1926 München.

Veit-Stoeckel: Handbuch der Gynäkologie.

Vodehnal: Lijecn. Vjesn. 57. S. 380—81.

Lebenslauf

Ich wurde am 14. Januar 1912 in Ofterdingen (Wttbg.) als Sohn des Kaufmanns Eugen Gulde geboren. Nach 3 Jahren Volksschule, absolvierte ich das Gymnasium in Tübingen. Reifeprüfung 1931.

Ich studierte die vorklinischen Semester in Tübingen, dann in München, wo ich 1933 das Physikum bestand. Nach 1 Studiensemester in Heidelberg kehrte ich nach München zurück, wo ich 1936 mein Staatsexamen bestand. Anschließend war ich als Medizinalpraktikant am Krankenhaus München-Schwabing und im Cecilienhaus, Berlin-Charlottenburg. Seit 1938 bin ich Assistenzarzt am Ambulatorium der Buchdrucker-Berufsgenossenschaft in Berlin.